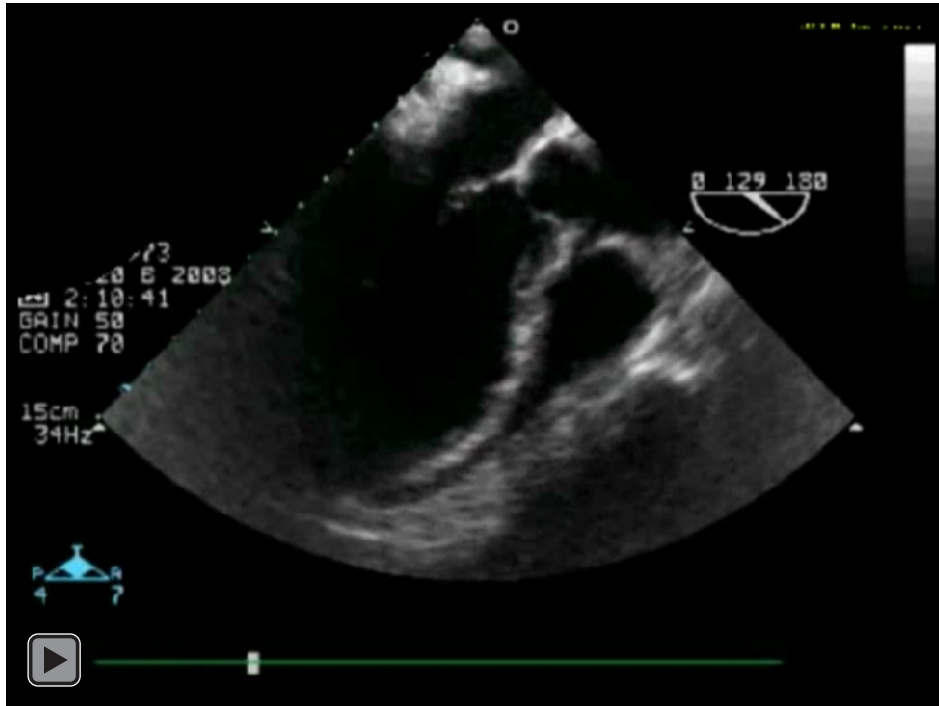


VIDEO PAC 4.0



Video : Vue long-axe du VG 120°; la paroi antérieure est akinétique, amincie et hyperéchogène, traduisant un infarctus étendu. L'apex est arrondi à cause de l'akinésie.