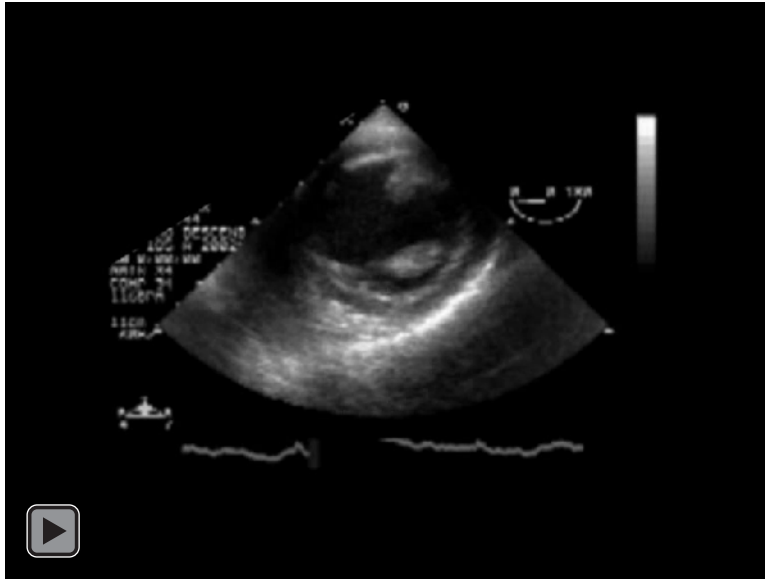


VIDEO PAC 4.0



Video : Vue court-axe transgastrique d'un VG normal; la fonction systolique est homogène et correspond à une fraction d'éjection de 65%.